

Untersuchung auf Hüftgelenksdysplasie

Informationen und Begleitbogen

Der Österreichische Klub der Hovawartfreunde bittet Sie, beim Anfertigen von HD-Röntgenaufnahmen unserer Hunde folgendes zu beachten:

- Hovawart-Hunde müssen mindestens 12 Monate alt sein. Hovawart-Hunde müssen beim Röntgen sediert sein. Aufnahmen von nicht sedierten Hunden werden nicht anerkannt.
- **Es soll keine Vor-Diagnose gegeben werden!**
- Die Röntgenaufnahme muss **unverwechselbar und lesbar** mit dem Namen der Praxis oder des Praxisinhabers, dem Datum sowie mit dem Namen, der Zuchtbuch-Nr. und Chipnummer des Hundes versehen werden.
- Das Röntgen ist mit Namen der Praxis oder des Praxisinhabers, dem Datum der Röntgenuntersuchung und der Unterschrift des Tierarztes in dem dafür vorgesehenen Feld auf der Rückseite des Abstammungsnachweises des Hundes einzutragen. **Den Abstammungsnachweis des Hundes schicken Sie nicht mit ein.**
- Der Österreichische Klub der Hovawartfreunde bringt die HD-Röntgenaufnahmen gesammelt zur Auswertungsstelle und lagert anschließend die ausgewerteten Aufnahmen im HD-Archiv des Zuchtwartes. Mit Ihrer Unterschrift erklären Sie sich damit einverstanden und verzichteten zugunsten des Österreichischen Klubs der Hovawartfreunde auf etwaige Urheberrechtsansprüche an den Röntgenaufnahmen.
- Bei digitaler Röntgenaufnahme beachten: **Die Aufnahme muss zwingend über das Internet-Portal der VetZ Hannover www.myvetsxl.com bereitgestellt werden.** Eine Bearbeitung von digitalen Datenträgern in jeglicher Form ist durch den Gutachter nicht möglich. Den ausgefüllten Begleitbogen senden Sie bitte im Original per Post an den Zuchtwart des Österreichischen Klubs der Hovawartfreunde.
- Bei analoger Aufnahme beachten: Die Röntgenaufnahme zusammen mit dem ausgefüllten Begleitbogen im Original per Post bitte an den Zuchtwart des Österreichischen Klubs der Hovawartfreunde senden.
- Bitte beachten Sie die Röntgenanleitung auf Seite 2 dieses Begleitbogens
- Wir bitten Sie, beim sedierten Hund die nachstehenden Untersuchungen durchzuführen und entsprechend auf dem Begleitbogen zu vermerken.

Name des Hundes: _____ Rüde sm
(wie im Abstammungsnachweis)

Zuchtbuchnummer: _____ Chipnummer: _____ Hündin b

Name und Anschrift des Besitzers: _____ s

Der Hund wurde sediert mit: (bitte Sedativum leserlich eintragen)

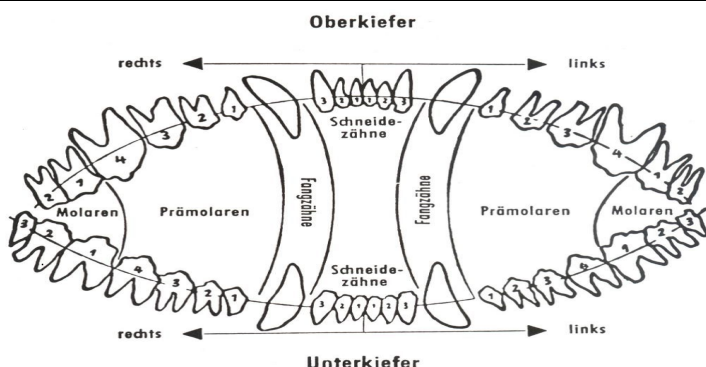
Bestätigung des Tierarztes (Zutreffendes ist bitte anzukreuzen)

- | | | |
|---|---|--|
| <input type="checkbox"/> Der Name ist anhand des Abstammungsnachweises überprüft worden | <input type="checkbox"/> Hoden vorhanden | <input type="checkbox"/> Scherengebiss |
| <input type="checkbox"/> Die Chip-Nr. ist anhand des Abstammungsnachweises überprüft worden | <input type="checkbox"/> Monorchide (Einhoder) | <input type="checkbox"/> Zangengebiss |
| <input type="checkbox"/> Die HD-Untersuchung ist in den Abstammungsnachweis eingetragen worden. | <input type="checkbox"/> linker Hoden fehlt | <input type="checkbox"/> Verkürzter Unterkiefer (VUK – Rückbiss) |
| <input type="checkbox"/> Die Aufnahme wurde ohne Hilfsmittel hergestellt | <input type="checkbox"/> rechter Hoden fehlt | <input type="checkbox"/> Verkürzter Oberkiefer (VOK – Vorbiss) |
| | <input type="checkbox"/> Kryptorchide (Nullhoder) | |

Sonstige Bemerkungen: _____

Fehlende Zähne bitte in das Zahnschema und die Tabelle eintragen:

	M2	M1	P4	P3	P2	P1	C	I3	I2	I1	I1	I2	I3	C	P1	P2	P3	P4	M1	M2	
M3	M2	M1	P4	P3	P2	P1	C	I3	I2	I1	I1	I2	I3	C	P1	P2	P3	P4	M1	M2	M3



Mit Einsendung der Röntgenaufnahme wird diese Eigentum des Österreichischen Klubs der Hovawartfreunde

Anschrift, Stempel und Unterschrift des Röntgen-Tierarztes

Datum: _____

Den Begleitbogen bitte an folgende Adresse verschicken:

Der Abstammungsnachweis verbleibt beim Eigentümer.

Österreichischer Klub der Hovawartfreunde
Mag. Elisabeth Kapsch (Zuchtwart)
Penzinger Straße 86
1140 Wien

Röntgenanleitung für HD-Aufnahmen

Die Hüftgelenke können nur objektiv beurteilt werden, wenn das Becken exakt ventrodorsal dargestellt ist und die Femora parallel liegen. Dazu muss der Hund tief sediert oder narkotisiert werden. Die Belichtung (kV) ist so zu wählen, dass der Femurkopf genügend penetriert wird, damit der Rand des Pfannendaches klar erkennbar ist. Qualitativ ungenügende Bilder werden nicht ausgewertet.

Position I, gestreckte Hintergliedmaßen

Diese Aufnahme ist die Standard-Aufnahme und wird als alleinige HD-Aufnahme verlangt. Die linke oder rechte Seite wird mit einem entsprechenden Bleibuchstaben bezeichnet. Die Hintergliedmaßen werden an den Tarsi gefasst, adduziert und einwärts gedreht, nach hinten gestreckt und gegen den Tisch hinunter gedrückt. Dabei überkreuzen sich die Pfortenspitzen in der Regel.

Das Röntgenbild ist auf folgende Kriterien zu überprüfen:

- Das Becken ist vollständig dargestellt, die Patellae sollten sichtbar sein.
- Beide Foramina obturata erscheinen gleichgroß.
- Beide Darmbeinschaukeln erscheinen gleichförmig.
- Die Femora liegen
 - parallel zueinander,
 - parallel zur Wirbelsäule,
 - möglichst parallel zum Röntgentisch.
- Die Patellae sind zwischen den beiden Femurkondylen eingemittelt projiziert.
- Der dorsale Pfannenrand ist durch den Femurkopf hindurch sichtbar (sonst ist die Aufnahme unterbelichtet).

Beschriftung

Die Röntgenbilder des betreffenden Hundes müssen folgende Kriterien der Beschriftung erfüllen:

Die HD-Aufnahmen für die Zuchtuntersuchung sind zu beschriften mit:

- Name der Praxis oder des Praxisinhabers
- Datum der Röntgenuntersuchung
- Name des Hundes (wie im Abstammungsnachweis des Hundes angeführt)
- Chip.-Nr. und Zuchtbuchnummer des Hundes

Bilder mit ungenügender, fehlerhafter, provisorischer oder löschbarer Identifikation werden nicht ausgewertet.